

Taquidisritmia

Cardioversão elétrica
± Amiodarona

Sim

Sinais de gravidade:
instabilidade hemodinâmica, AEC,
isquemia miocárdica, sinais de IC

Não

Complexos largos

Complexos estreitos

TV polimorfa

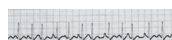
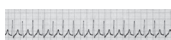
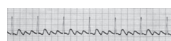
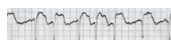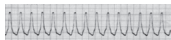
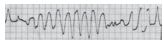
TV monomorfa

Taquicardia supra-
ventricular
(com condução
aberrante)

Fibrilhação/
Flutter auricular

Taquicardia paroxísti-
ca supraventricular

Outras (por exemplo,
taquicardia auricular
multifocal)



Sulfato de
magnésio

Amiodarona

Protocolo
específico

Manobras vagais
Adenosina

Terapêutica da
causa subjacente

TV – taquicardia ventricular.

Figura 22.1 Abordagem diagnóstica e terapêutica das taquicardias.